診療所だより　令和７年（2025年）５月

「腰椎分離症・分離すべり症」について

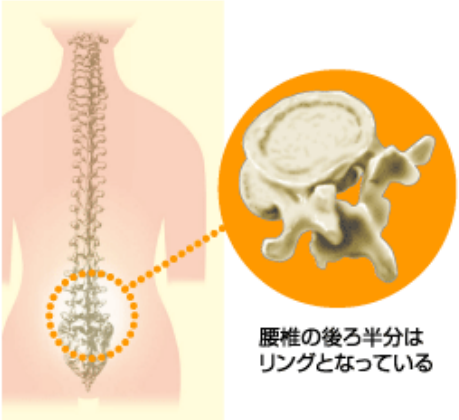

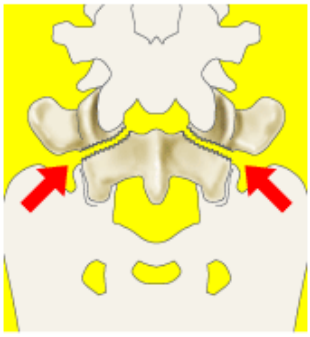

「腰椎分離症（ようついぶんりしょう）**」**は、「椎弓（ついきゅう）」と呼ばれる腰椎の後方部分が「関節突起」間部で分離した状態のことを指します。

日本人男性の約８％程度に「分離症」がみられ、また成長期のスポーツ選手の腰痛の原因の30～40％を占めます。

「分離症」はスポーツ活動の多い10歳代の男性で多く起こりますが、それが原因となってその後に徐々に分離した上の椎体が前方に転位し**「分離辷り**（すべり）**症」**（図　下）に進行していく場合があります。

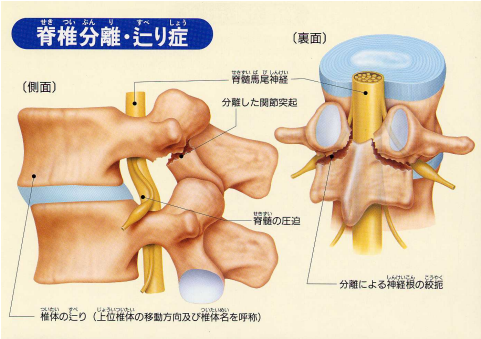

「腰椎分離症」は、第５腰椎に発生しやすく、両側性の場合も多く見られます。第５腰椎に起こりやすい理由は、この部分で脊椎の傾斜が大きく、負担がかかりやすいためと考えられています。

原因は、多くは体が柔らかい中学生の頃に、ジャンプや腰の回旋を行うことで腰椎の後方部分の骨に亀裂が入って起こります。「ケガ」のように1回で起こるわけではなく、スポーツの練習などで繰り返して腰椎をそらしたり回したりすることで起こりる「疲労骨折」によるものが大半とされています。発生頻度に人種差や家族集積性が認められることから、遺伝的素因の関与も指摘されています。

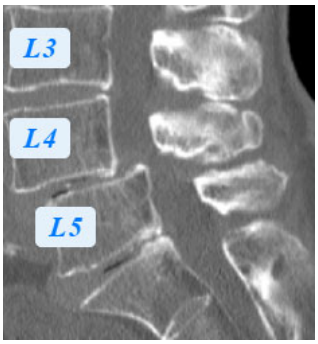

図（右）：
「腰椎すべり症」のCT像
第４腰椎（L4)の椎体が前方に転位しています。

「分離症」の発生段階には、腰を反らしたときに狭い範囲に限られた痛みを感じ、ほとんどがスポーツ中やスポーツ直後に腰痛を自覚します。いわゆる成長期の腰痛の過半数は「腰椎分離症」によるものとされています。「分離症」があっても強い痛みや日常生活の障害なく生活できる場合が大部分です。

「腰椎分離症」を疑う重要な所見としては、骨折した腰椎の棘突起（背中に出っ張った背骨部分）の圧痛、他動的な後側屈・回旋させると放散痛の誘発がみられます。

また、「分離症」が進行し**「分離辷り**（すべり）**症」**へと移行すると、椎間板周囲組織の変性による腰痛、骨棘（＊）の形成などによる神経根症状（＊＊）を生じます。（「腰椎分離症」では、神経根症状を呈することは少ない。）ただし、「馬尾症状」（後述）はみられません。

＊：骨棘（こつきょく）
関節面の軟骨が肥大増殖し、次第に硬くなって骨化して「とげ（棘）」のようになったもので、関節面周辺にできる「変形性関節症」の特徴的な所見のひとつ。その形成により神経根が通過する椎間孔を狭めて症状を起こします。

＊＊：神経根症状
「神経根」とは、脊髄（せきずい）から左右に枝分かれする細い神経。この「神経根」は「脊髄」から別れて「椎間孔（ついかんこう）」という骨の細いトンネルを通って出て行きます。「骨棘（こつきょく）」の形成により「椎間孔」が狭くなると「神経根」が圧迫され傷害されその「神経根」が支配している部位に痛み、異常感覚、筋力低下などが生じます。

診断には、X線検査・CT検査・MRI検査が用いられています。

X線検査では、45°斜め側面の撮影で「スコッチテリアの首輪」（首輪をつけている犬のスコッチテリアのように見える）、あるいは「テリアネックサイン」と呼ばれる特徴的な所見が認められます。（図　右）しかし、この首輪が見られる時期には多くの場合「分離症」が完成されてしまっており、保存療法での修復が厳しいとされています。

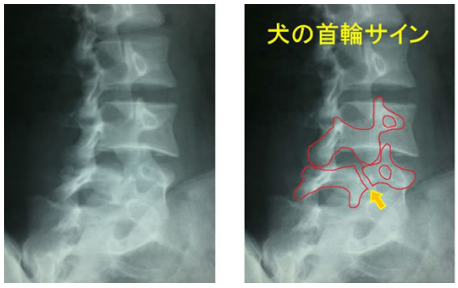

CT検査では、エックス線では骨癒合の程度など鑑別が困難な際に有用です。骨折線の硬化をみることにより病期分類（図　右）が行われます。

MRIでは、CTでの変化が生じる前の段階であっても骨髄浮腫（骨の炎症）を評価することができます。

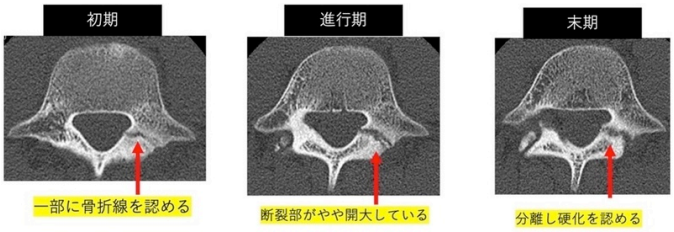

「分離症」の病期の＜初期＞から＜進行期＞の段階では、骨折がつながる（「骨癒合（ゆごう）」）可能性があります。スポーツ活動を禁止するなどの安静、硬性コルセットを装着し（骨）癒合を期待する保存療法が第一選択となります。

＜初期＞の段階ではの3ヶ月程度の固定で９割で癒合に至ります。＜進行期＞では癒合の割合に幅があり、その割合はCT、MRIによっても評価されます。

しかしながら、癒合の状態に至っても、その後に、約４人に1人が再発することが知られています。腰痛などで発症し「分離症」を生ずる前の運動、スポーツでの同様の運動負荷を継続することにより再発する可能性があります。

＜末期＞の段階では、骨折部が離れたまま「偽（ぎ）関節」（関節ではないが、関節の様な動きをする状態）となっており、癒合は期待出来ません。癒合が見込められないと判断された場合には関節の変形を後に進行させないように体幹筋力の強化と、全身の柔軟性向上をリハビリで行い、スポーツ復帰も検討されます。　腰痛や神経根圧迫による症状で日常生活や仕事に支障が生じれば、神経の圧迫を除去する手術や固定術が行われます。

＊＊＊＊＊＊＊＊＊＊＊＊＊＊＊＊＊＊＊＊＊＊＊＊＊＊＊＊＊＊＊＊＊＊＊＊＊

変性脊椎すべり症

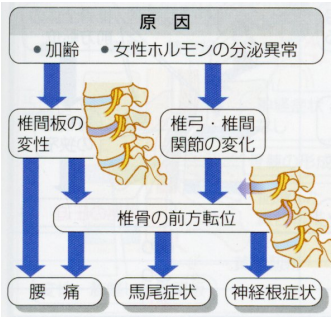

退行性変性による「椎間板」や「椎間関節」の不安定性により、椎骨が前方転位する病気です。脊柱管狭窄症の代表的な原因になります。40歳以上の女性に多いことから、加齢や女性ホルモンの分泌異常など関与が指摘されています。

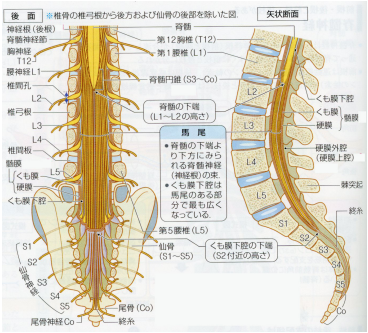

「脊椎分離すべり症」（前述）と異なり、馬尾症状（＊＊＊）を呈しやすいとされています。

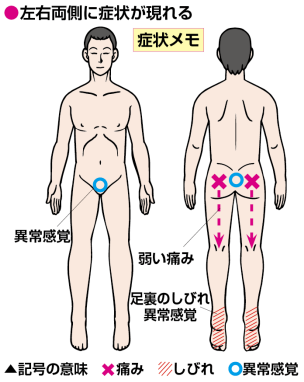

＊＊＊：馬尾（ばび）症状

脊髄の下端より下方にみられる脊髄神経（神経根）の束（図　右）。脊髄の下端から下に向かって神経の束が伸び、馬の尻尾の様にみえ「馬尾」と呼ばれています。

「馬尾」が圧迫されると、両足のしびれや痛み、さまざまな異常感覚、間欠性跛行（こま切れにしか歩けなくなる症状）が頻繁に生じます。痛みはさほど強くないのですが、尻のまわりの症状が多発し、下半身に異様な違和感が次々と場所を変えて現れるます。例えば、左右両側の尻や、尻から足にかけて、広範囲にしびれやマヒが現れます。そのほか、尻のまわりの冷感や灼熱感、足の裏のジリジリ感、脱力などが生じてきます。馬尾は膀胱や直腸の働きとも密接に関係しており残尿感や頻尿、尿失禁、便秘も見られます。

図は、「病気が見える　vol.11　運動器・整形外科」＜MEDIC MEDIA＞、「間庭整形外科」「丸太町リハビリテーションクリニック」「日本整形外科スポーツ医学会」「本田整形外科クリニック」「教えて、ドクター！　腰・首・ひざの病気」「上田整形外科内科」「わかさ出版WEB」ホー

この「診療所だより」や診療についての御意見・御要望などをお気軽にお寄せ下さい。
これからの参考にさせていただきます。

編集・発行：　勝山諄亮　　勝山診療所
〒639-2216　奈良県御所市343番地の4（御国通り2丁目）
電話：0745-65-2631